ONCOLOGÍA

BY-NC-SA

ISSN: 2661-6653

DOI: https://doi.org/10.33821/793
Artículo / Article

Tumor fibroso solitario de la pleura: presentación de un caso clínico

Solitary Fibrous Tumor of the Pleura: Clinical Case Report

Dra. Iliana Encalada Valdivieso[1], Dra. Tannia Rivera Rivera[2], Dr. Fernando Salazar Reinoso[3], Dr. Edwin Ross Rodriguez[4]

1 Médico internista, Departamento de Emergencia, Sociedad de Lucha contra el Cáncer SOLCA Núcleo de Loja, Ecuador.
2 Jefe de Docencia e Investigación, SOLCA - Guayaquil, Ecuador.
3 Médico neumólogo intensivista, Hospital Teodoro Maldonado Carbo, Guayaquil – Ecuador.
4 Departamento de Anatomía Patológica, SOLCA, Guayaquil - Ecuador

Recibido: 20/02/2024
Aceptado: 10/06/2024
Publicado: 15/12/2025

RESUMEN
Introducción: El tumor fibroso solitario pleural es una neoplasia rara que se origina de células mesenquimatosas subyacentes a la pleura. Su curso clínico suele ser indolente hasta alcanzar grandes dimensiones, y genera síntomas por compresión. El presente caso clínico aporta evidencia valiosa sobre el diagnóstico y manejo efectivo de este tumor raro. Además, resalta la utilidad de herramientas moleculares y la vigilancia oncológica. **Metodología:** Se presenta un caso clínico de una paciente femenina de 53 años con diagnóstico de tumor fibroso solitario pleural, tratada mediante resección quirúrgica y con seguimiento durante seis años. **Resultados:** La paciente presentó tos y disnea. La tomografía computarizada de tórax reveló una masa pleural izquierda de 23 cm. El estudio histopatológico confirmó un tumor fibroso solitario con riesgo intermedio de recurrencia. No se evidenció recidiva en controles posteriores. **Conclusiones:** El tumor fibroso solitario de pleura requiere diagnóstico temprano, resección quirúrgica completa y seguimiento. La estratificación del riesgo de recurrencia es esencial para el manejo clínico.

Palabras clave: tumor fibroso solitario de la pleura, neoplasia pleural, cirugía torácica.

ABSTRACT
Introduction: Solitary fibrous tumor (SFT) of pleura is a rare neoplasm that originates from mesenchymal cells underlying the pleura. Its clinical course is usually indolent until it reaches large dimensions, producing symptoms due to compression. This clinical case provides valuable evidence on the effective diagnosis and management of this rare tumor. It also highlights the usefulness of molecular tools and oncological surveillance. **Methods:** We present a clinical case of a 53-year-old female patient diagnosed with SFT of pleura, treated by surgical resection and followed up for 6 years. **Results:** The patient presented with cough and dyspnea. Chest computed tomography revealed a 23 cm left pleural mass. Histopathological study confirmed SFT with intermediate risk of recurrence. No recurrence was evident in subsequent follow-up. **Conclusions:** SFT of pleura requires early diagnosis, complete surgical resection, and follow-up. Stratification of recurrence risk is essential for clinical management.

Keywords: Solitary fibrous tumor of the pleura, Pleural neoplasm, Thoracic surgery.

*** Autor de correspondencia:** Dra. Iliana Andreína Encalada Valdivieso, ilianaencalada@hotmail.com

Cómo citar: Encalada Valdivieso I, Rivera Rivera T, Salazar Reinoso F, Ross Rodíguez E. Tumor fibroso solitario de la pleura: presentación de un caso clínico . Oncología (Ecuador). 2025;35(3): pp-pp. https://doi.org/10.33821/793

© 2025 Sociedad de Lucha Contra el Cáncer. Publicado por la Sociedad de Lucha Contra el Cáncer, Ecuador. Este es un artículo de acceso abierto publicado bajo una licencia CC BY-NC-SA (http://creativecommons.org/licenses/by-nc-sa/4.0/)

1. Introducción

El tumor fibroso solitario (TFS) es una neoplasia poco frecuente de origen mesenquimatoso, que representa menos del 2 % de todos los tumores de tejidos blandos, con una incidencia anual estimada de un caso por millón de personas. Se presenta predominantemente en adultos entre la quinta y la sexta década de la vida, sin preferencia de género [1]. Las localizaciones más frecuentes son los tejidos blandos somáticos profundos y las cavidades corporales, sobre todo la pleura y la cavidad abdominal [2]. La Clasificación de Tumores de Tejidos Blandos y Huesos de la Organización Mundial de la Salud quinta edición [3] lo categoriza dentro de los tumores de origen fibroblástico y evita los términos *típico* o *maligno*, dado que incluso los casos con histología de apariencia benigna pueden progresar. Se ha reportado que el riesgo de recidiva o metástasis oscila entre el 5 y el 10 %, típicamente a pulmones, hígado y hueso [2]. Se estima que las tasas de supervivencia global a 5 y 10 años son del 89 y del 73 %, respectivamente, y la supervivencia libre de recurrencia a 5 y 10 años es del 74 y el 55 %, lo que resalta la importancia de una vigilancia a largo plazo [2,4].

A través de la presentación de un caso clínico de un tumor pleural de gran tamaño, se aborda la aplicación de criterios histopatológicos y moleculares que confirman el diagnóstico. La inclusión de la escala mDemicco para la estratificación del riesgo de metástasis refuerza la importancia de la vigilancia prolongada. En esencia, este caso aporta evidencia sobre la utilidad de estas herramientas de diagnóstico y seguimiento, lo que es de gran valor para la comunidad médica, dada la rareza de la enfermedad.

2. Caso clínico

Paciente femenina de 53 años con antecedentes de hipotiroidismo en tratamiento con levotiroxina 100 mcg/día y cáncer de cuello uterino estadio IA2 tratado mediante histerectomía radical en el 2005. Sin antecedentes familiares oncológicos conocidos. Niega hábito tabáquico o exposición a tóxicos ambientales. Consulta al departamento de Neumología en mayo del 2019 por tos no productiva de más de tres meses de evolución y disnea progresiva. En el examen físico inicial presentó frecuencia respiratoria de 22 rpm, saturación de oxígeno 95 % a aire ambiente; en la auscultación pulmonar, hipoventilación en base pulmonar izquierda y percusión mate en región basal izquierda. Resultados de marcadores tumorales: Fragmentos de citoqueratina 19 (CYFRA 21-1): 1,85 ng/ml; Enolasa Neuronal Específica (NSE): 19,51 ng/ml. Las pruebas de función pulmonar reportaron patrón restrictivo moderado sin respuesta a broncodilatador. La tomografía torácica con contraste reportó una masa extrapulmonar heterogénea, de 12,8 × 15,3 cm, con base amplia en pleura parietal izquierda, no adenomegalias (Figura 1).

Figura 1. Tomografía contrastada de tórax. Lesión heterogénea extrapulmonar izquierda de ángulo obtuso que mide 12,8 × 15,3 cm

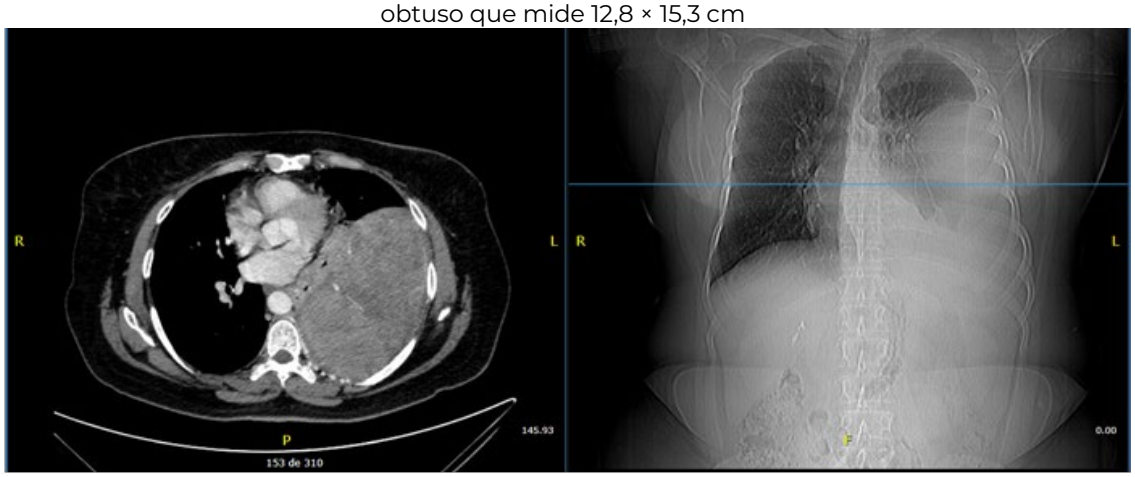

Se practicó una biopsia percutánea guiada por tomografía que reportó la presencia de células fusiformes dispuestas en un patrón estoriforme. Este patrón histológico es clásico en la patología de tejidos blandos y orienta el diagnóstico diferencial principalmente hacia tumores como el fibroso solitario, el dermatofibrosarcoma protuberans (DFSP) y el sarcoma pleomórfico indiferenciado. El análisis de inmunohistoquímica demostró positividad para los marcadores BCL-2 y CD34. Estos resultados, en conjunto con la correlación clínico-imagenológica, consolidaron el diagnóstico de tumor fibroso solitario. En consecuencia, el abordaje terapéutico propuesto fue la resección quirúrgica. Se realizó una toracotomía izquierda con resección completa de tumor lobulado de 23 cm, originado en la pleura parietal costal sin invasión pulmonar ni ósea. El informe anatomopatológico reportó la presencia de células fusiformes en un patrón estoriforme con escasa atipia nuclear y actividad mitótica moderada (5/10 campos), un patrón común en el TFS, además de la positividad para CD34 y BCL2, inmunofenotipos del TFS. Aunque la ausencia del marcador STAT6 es una limitación del estudio, la combinación del resto de los hallazgos histológicos y la positividad para estos marcadores, en un contexto de un tumor pleural, es altamente sugestivo. Es importante señalar que se descartó el DFSP debido a que, además de ser una neoplasia que habitualmente se origina en la dermis y el tejido subcutáneo, presenta un patrón infiltrativo en panal de abeja y escasa actividad mitótica, características que no se observaron en este caso. Asimismo, el DFSP suele expresar CD34, pero carece del patrón histológico característico del TFS (patrón en “estrellas” o “hecho de trapo”, vasos ramificados tipo hemangiopericitoma y áreas de colágeno hialinizado), lo cual permitió excluirlo en correlación con la localización pleural del tumor.

Por otra parte, el sarcoma pleomórfico indiferenciado, antes denominado histiocitoma fibroso maligno, fue descartado con el resultado de la inmunohistoquímica, ya que este tipo de sarcoma típicamente no expresa CD34 ni BCL2, mientras que en el presente caso ambas proteínas fueron positivas, hallazgo característico del TFS. Adicionalmente, el sarcoma pleomórfico suele mostrar marcado pleomorfismo celular, abundante atipia y alto índice mitótico, rasgos ausentes en la evaluación histológica del paciente.

La localización pleural, el tamaño exofítico de 23 cm y la pieza resecada en bloque sin infiltración macroscópica favorecen un TFS pleural, en coherencia con los hallazgos histológicos e inmunohistoquímicos ya descritos.

Figura 2. Hallazgos macroscópicos. Tumoración lobulada de 22,9 × 15,6 × 9 cm

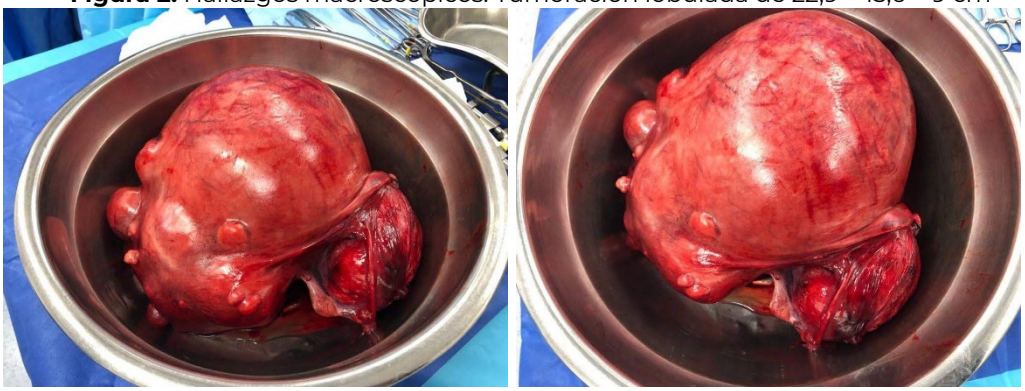

La estratificación de riesgo de recurrencia con la escala mDemicco resultó en un puntaje de 5; la paciente fue clasificada en la categoría de riesgo intermedio. No se indicó tratamiento adyuvante debido a márgenes negativos y estratificación de riesgo intermedio. La paciente se mantiene en seguimiento clínico y es evaluada con tomografías de tórax seriadas. Han transcurrido seis años desde la cirugía y permanece asintomática, con pruebas de función respiratoria estables y sin evidencia de recidiva. Se confirmó buena adherencia al seguimiento y ausencia de eventos adversos relacionados con el tratamiento quirúrgico.

Figura 3. Hallazgos histológicos. A. Neoplasia altamente fusocelular vascularizada, sólida (H-E, aumento 5x). B. Células distribuidas en fascículos cortos y con patrón estoriforme, no se identificaron áreas de necrosis (H-E, aumento 10x). C. Núcleos vesiculosos con nucleolo inconspicuo y atipia nuclear leve (H-E, aumento 20x). D. Mitosis atípicas, 5/10 campos de 40 x (H-E, aumento 60x). E. CD34 positivo. F. BCL2 positivo

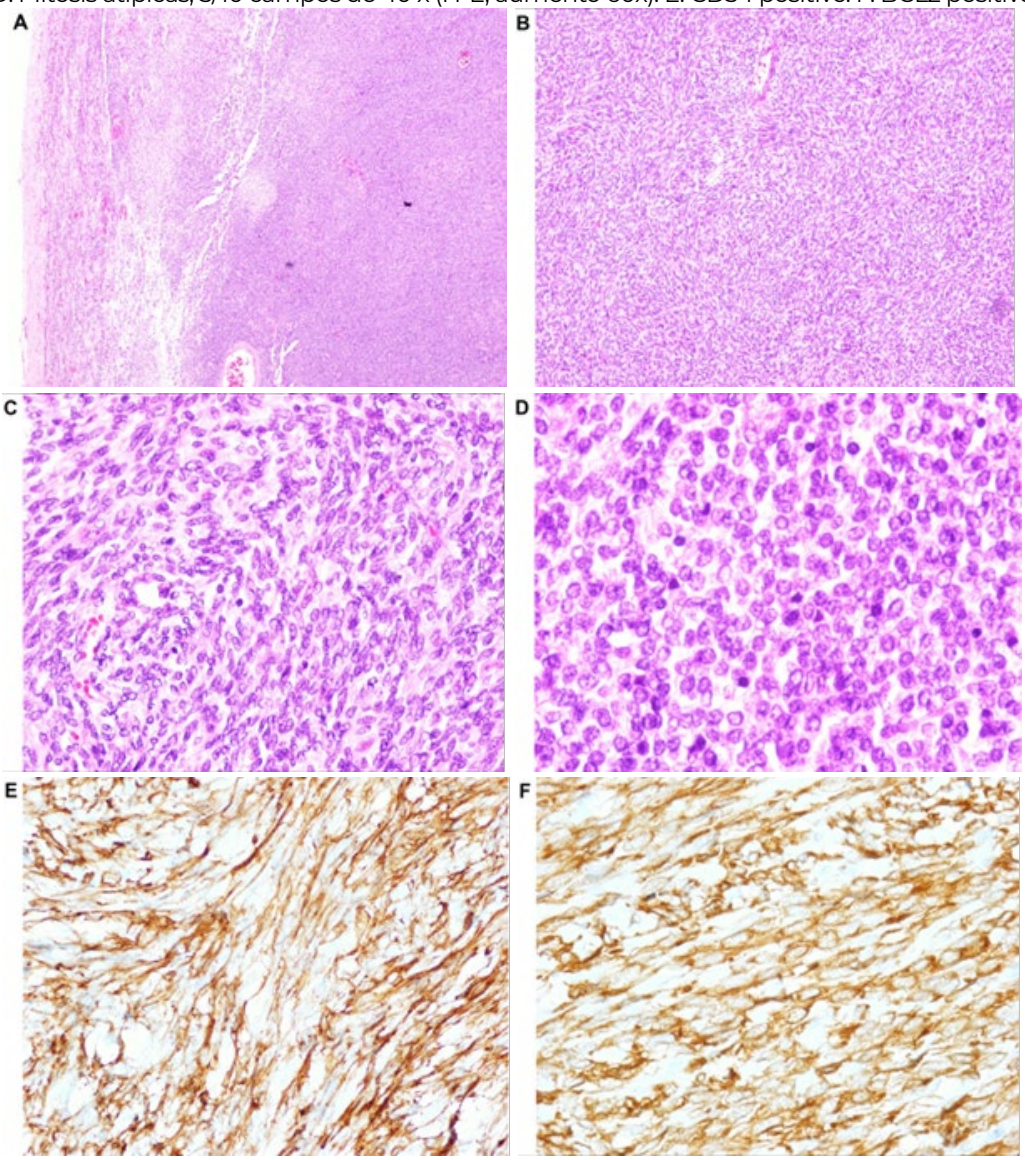

3. Discusión

El TFS pleural es una neoplasia mesenquimatosa infrecuente, generalmente de crecimiento lento, que puede alcanzar grandes dimensiones antes de producir síntomas clínicos, generalmente compresivos [5]. La etiología es desconocida, no se ha demostrado asociación con factores ambientales como consumo de tabaco o exposición al asbesto [4]. El diagnóstico requiere estudios imagenológicos, hallazgos histopatológicos e inmunohistoquímicos. La resección quirúrgica completa con márgenes negativos es el tratamiento de elección, pues muestra un mejor pronóstico cuando se consigue una resección tumoral completa con márgenes quirúrgicos libres, a pesar de ello algunos pueden tener un curso impredecible, por lo que el seguimiento a largo plazo es obligatorio [6].

Los hallazgos histopatológicos clásicos son la presencia de células fusiformes a ovoides dispuestas al azar, con vasos sanguíneos ramificados, de paredes delgadas en forma de cuerno de ciervo y colágeno estromal prominente, tomando en cuenta el recuento mitótico y el porcentaje de necrosis tumoral [2]. Se ha demostrado que la expresión nuclear de STAT6 es altamente específica para el TFS, la cual es consecuencia directa de la fusión génica NAB2-STAT6 y es detectable mediante inmunohistoquímica. En estudios retrospectivos que evaluaron la enfermedad localizada, la fusión entre el exón 4 de NAB2 y el exón 2 de STAT6 fue la variante más frecuente, la cual se ha correlacionado con una localización torácica, mayor edad del paciente, un menor recuento mitótico y un mejor pronóstico. Por otro lado, la fusión entre el exón 6 de NAB2 y el exón 16 de STAT6, identificada como la segunda fusión más común, se ha asociado con localizaciones extratorácicas, pacientes jóvenes y un peor pronóstico [7].

En algunos estudios, la sobreexpresión de CD209 ha mostrado una correlación significativa con un pronóstico clínico desfavorable [7]. Adicionalmente, la evaluación del índice de proliferación Ki-67 es útil para predecir el pronóstico [8]. Otros marcadores, aunque inespecíficos, como la expresión de CD34, BCL-2 y CD99, también pueden estar presentes; sin embargo, CD34 puede ser negativo en aproximadamente el 10 %, mientras que CD99 y BCL2 suelen expresarse en otras neoplasias [9].

Para predecir el riesgo de recurrencia, se emplea la escala mDemicco, basada en cuatro parámetros: edad (> 55 años: 1 punto); tamaño tumoral (5-10cm: 1 punto, 10-15cm: 2 puntos y ≥ 15cm: 3 puntos); índice mitótico (1 a 3 mitosis por 10 campos: 1 punto y ≥ 4 mitosis por 10 campos: 2 puntos); y porcentaje de necrosis tumoral (≥10 %: 1 punto). Según esta puntuación, el riesgo se clasifica como bajo (0-3 puntos), intermedio (4-5 puntos) o alto (6-7 puntos) [9,10]. La resección quirúrgica completa es el pilar fundamental en el tratamiento del tumor fibroso solitario. Sin embargo, el manejo posoperatorio debe adaptarse individualmente, considerando los márgenes quirúrgicos y la puntuación de estratificación de riesgo. Aunque existen datos limitados, en casos avanzados se puede considerar el uso de quimioterapia y radioterapia neoadyuvante. En el caso de riesgo intermedio a alto con márgenes positivos e irresecable/inoperable, la RT adyuvante es una opción razonable [11]. Asimismo, el uso de un inhibidor de la tirosina quinasa (TKI) pazopanib podría considerarse como tratamiento sistémico de primera línea en estos casos [7]. Sin duda, toda decisión de tratamiento debe ser tomada por un equipo multidisciplinario.

4. Conclusión

El presente reporte pone de manifiesto que el diagnóstico temprano, la resección completa y un plan de seguimiento estructurado son determinantes para lograr resultados clínicos favorables en los TFS de la pleura. Aunque el tumor presentó un tamaño considerable, la evolución posoperatoria transcurrió sin complicaciones y el control a largo plazo no evidenció recurrencia. Estos hallazgos subrayan el papel clave del abordaje multidisciplinario y la monitorización estrecha en el manejo de esta entidad.

5. Abreviaturas

BCL-2: B-cell lymphoma 2

CD34: cluster of differentiation 34

CYFRA: fragmentos de citoqueratina 19

DFSP: dermatofibrosarcoma protuberans

IA2: Islet Antigen-2

NAB2: gen NGFI-A Binding Protein 2

NGFI-A Binding Protein 2

NSE:Enolasa Neuronal Específica

STAT6: signal transducer and activator of transcription 6.

TFS: tumor fibroso solitario

TKI: Inhibidor de tirosina quinasa

6. Información administrativa

6.1 Archivos adicionales

Ninguno.

6.2 Agradecimientos

Agradecemos al personal de SOLCA Guayaquil por su apoyo en la atención de la paciente y por facilitar el acceso a la información clínica utilizada en este reporte. Nuestro reconocimiento también a la paciente por su confianza y por autorizar la difusión de su caso con fines científicos.

6.3 Contribuciones de los autores

- Conceptualización: Fernando Salazar Reinoso.
- Administración del proyecto: Iliana Encalada Valdivieso.
- Supervisión: Tannia Rivera Rivera.
- Escritura-borrador/original: Iliana Encalada Valdivieso, Edwin Ross Rodriguez.
- Redacción, revisión y edición: Iliana Encalada Valdivieso, Tannia Rivera Rivera, Fernando Salazar Reinoso, Edwin Ross Rodriguez.
- Todos los autores leyeron y aprobaron la versión final del manuscrito.

6.4 Financiamiento

Este estudio no recibió financiamiento de ninguna fuente externa.

6.5 Disponibilidad de datos y materiales

Los datos clínicos utilizados en este estudio están disponibles previa solicitud al autor de correspondencia, respetando la confidencialidad del paciente.

6.6 Consentimiento para publicación

El paciente otorgó su consentimiento informado para la publicación de su caso clínico y la utilización de su información con fines científicos y académicos.

6.7 Conflicto de intereses

Los autores declaran no tener conflictos de intereses.

Referencias

1. Martin-Broto J, Mondaza-Hernandez JL, Moura DS, Hindi N. A comprehensive review on solitary fibrous tumor: New insights for new horizons. Vol. 13, Cancers. MDPI; 2021. https://doi.org/10.3390/cancers13122913
2. Kallen ME, Hornick JL. The 2020 WHO Classification: What's New in Soft Tissue Tumor Pathology? Am J Surg Pathol. 2021;45(1):e1-e23. https://doi.org/10.1097/PAS.0000000000001552
3. Organización Mundial de la Salud, Grupo Editorial de la Clasificación de Tumores. Clasificación de los tumores de la OMS. Tumores de tejidos blandos y de hueso. 5ª ed. Vol. 3. Lyon: Agencia Internacional para la Investigación sobre el Cáncer (IARC); 2020. Disponible en: https://publications.iarc.who.int/608
4. Thway K, Ng W, Noujaim J, Jones RL, Fisher C. The Current Status of Solitary Fibrous Tumor. Vol. 24, International Journal of Surgical Pathology. SAGE Publications Inc.; 2016. p. 281-92. https://doi.org/10.1177/1066896915627485
5. Fatimi S hasnain, Inam H, Chagan FK, Choudry UK. Solitary fibrous pleural tumor. A rare and challenging case. Int J Surg Case Rep. 2020;66:346-9. https://doi.org/10.1016/j.ijscr.2019.12.020
6. Almeida Costa N, Fonseca D, Santos J. Extra-pleural solitary fibrous tumors: A review. Egypt J Radiol Nucl Med. 2019;50:42. https://doi.org/10.1186/s43055-019-0040-9
7. Martin-Broto J, Cruz J, Penel N, Le Cesne A, Hindi N, Luna P, et al. Pazopanib for treatment of typical solitary fibrous tumours: A multicentre, single-arm, phase 2 trial. Lancet Oncol. 2020;21(3):456-66. https://doi.org/10.1016/S1470-2045(19)30826-5
8. Demicco EG, Wagner MJ, Maki RG, Gupta V, Iofin I, Lazar AJ, et al. Risk assessment in solitary fibrous tumors: Validation and refinement of a risk stratification model. Modern Pathology. 2017;30(10):1433-42. https://doi.org/10.1038/modpathol.2017.54
9. Xiao Y, Chen J, Yang W, Yan H, Chen R, Li Y. Solitary fibrous tumors: radiologic features with clinical and histopathologic correlation. Front Oncol. 2025;15:1510059. https://doi.org/10.3389/fonc.2025.1510059
10. Georgiesh T, Boye K, Bjerkehagen B. A novel risk score to predict early and late recurrence in solitary fibrous tumour. Histopathology. 2020;77(1):123-32. https://doi.org/10.1111/his.14078
11. de Bernardi A, Dufresne A, Mishellany F, Blay JY, Ray-Coquard I, Brahmi M. Novel therapeutic options for solitary fibrous tumor: Antiangiogenic therapy and beyond. Vol. 14, Cancers. MDPI; 2022. https://doi.org/10.3390/cancers14041064